Aus der chirurgischen Abteilung des zahnärztlichen Institutes
der Universität Berlin.
Leiter: Prof. Dr. G. Axhausen.

Beiträge zur Lehre von den Adamantinomen.

Inaugural - Dissertation

zur

Erlangung der zahnärztlichen Doktorwürde

an der

Friedrich-Wilhelms-Universität

zu Berlin.

Vorgelegt von

Wladimir Wigdortschik

aus Riga.

1932

Tip. „Splendid", Riga.

278

Aus der chirurgischen Abteilung des zahnärztlichen Institutes
der Universität Berlin.
Leiter: Prof. Dr. G. Axhausen.

Beiträge zur Lehre von den Adamantinomen.

Inaugural - Dissertation

zur

Erlangung der zahnärztlichen Doktorwürde

an der

Friedrich-Wilhelms-Universität

zu Berlin.

Vorgelegt von

Wladimir Wigdortschik

aus Riga.

Tag der Promotion: 27. April 1932.

Gedruckt mit Genehmigung
der
Medizinischen Fakultät der Universität Berlin.

Dekan: Prof. Dr. G. v. Bergmann.
Referent: Prof. Dr. G. Axhausen.

R. UNIV.
BIBLIOTHEEK
LEIDEN

Meinen Eltern gewidmet.

Digitized by the Internet Archive
in 2026

https://archive.org/details/IA41533918_0186

Es wird allgemein angenommen, dass die gutartigen Geschwülste der Kiefer gegen die bösartigen, vor allem die Carcinome, an Häufigkeit zurücktreten und überhaupt selten sind. Diese Ansicht finden wir überall in der Literatur bestätigt. So bringt Schmidt 1903 in seiner Dissertation eine umfangreiche Statistik der Unterkiefertumoren:

> Bis 1866 hat Weber 403 Geschwülste des Unterkiefers gezählt, davon 296 (73%) bösartige und 107 (27%) gutartige. Von 1866 bis 1902 findet Schmidt in der Literatur 425 Fälle; davon sind 329 (77%) bösartige und 96 (23%) gutartige Tumoren. Zum Schluss bringt Schmidt 42 Fälle der Greifswalder Klinik aus den Jahren 1885 bis 1902; darunter sind 38 (89%) bösartige und nur 4 (11%) gutartige Tumoren.
>
> Zusammengefasst ergibt das 870 Tumoren, darunter 663 (76%) bösartige und 207 (24%) gutartige.

Birnbaum zählt 63 Tumoren im Augusta-Hospital, Berlin in der Zeit von 1871 bis 1887. Davon sind 51 bösartig und 11 gutartig.

Risak berichtet über 93 Tumoren der 2. Chirurg. Universitätsklinik, Wien aus den Jahren 1906—1926. Davon sind 82% bösartig und nur 18% gutatrig.

A. Stein berichtet über 118 Oberkiefertumoren der Berliner chirurg. Klinik in der Zeit von 1890 bis 1900; darunter sind 87 (74%) bösartige, 12 (10%) gutartige Tumoren, 14 Epulitiden und 5 unbestimmte Neubildungen.

Aus allen diesen Zusammenstellungen geht eindeutig das Ueberwiegen der bösartigen Geschwülste der Kiefer über die gutartigen hervor.

In krassem Widerspruch dazu stehen die Zahlen der chirurgischen Abteilung des zahnärztlichen Instituts Berlin. Hier überwiegen die gutartigen Tumoren über die bösartigen. So wurden im letzten Jahr (1930) ausser den Epulitiden 19 gutartige Geschwülste beobeachtet gegenüber 13 bösartigen.

Dieser Widerspruch mag darin seine Begründung haben, dass Patienten mit Carcinom häufiger in die chirurgischen Kliniken in Behandlung gehen; auch suchen Patienten mit Ober-

kieferhöhlencarcinom zuerst den Nasenarzt auf, wegen des sie störenden eitrigen Ausflusses aus der Nase. Aber trotzdem ist hinsichtlich der relativ hohen Zahl der gutartigen Geschwülste am Berliner Institut die Annahme ihrer Seltenheit überhaupt nicht mehr aufrecht zu erhalten.

Unter den gutartigen Geschwülsten nehmen die Adamantinome wegen ihrer eigenartigen Struktur einen besonderen Platz ein. Es sind zentral im Kiefer liegende Neubildungen, von Wallnuss- bis Kindskopfgrösse, durch deren Wachstum der Kiefer aufgetrieben wird; der Sitz der Adamantinome ist im Unterkiefer vor allem die Gegend des Weisheitszahnes, im Oberkiefer die Fossa canina; auch dringt der Tumor in das Antrum oder die Nasenhöhle ein und führt hier zu Atembeschwerden. Die Lokalisation der Adamantinome tst der Kiefer und der Alveolarfortsatz. Nur zwei Fälle von ungewöhnlicher Lokalisation waren bis vor kurzem in der Literatur bekannt: B. F i s c h e r beschrieb ein primäres Adamantinom der Tibia und T e u t s c h l ä n d e r ein Hypophysengangsadamantinom.

Die Adamantinome zeigen ein langsames und expansives Wachstum und neigen sehr zu Rezidiven, falls bei der Operation Geschwulstteile übrig bleiben. Die eigentliche Ursache der Geschwulstbildung ist, wie bei allen Geschwülsten, noch unbekannt.

Die Geschwulst fühlt sich anfangs hart an; erst in einem späten Entwicklungsstadium gibt der Knochen, der durch den Druck der wachsenden Geschwulst atrophisch und weitgehend verdünnt wird, die Erscheinung des Pergamentknitterns. Ist die Knochenkapsel vollkommen zerstört und sind Zysten gebildet, so ergibt die Betastung Fluktuation. Die deckende Schleimhaut ist intakt, ausser in Fällen, in denen durch Infektion der Geschwulst Fisteln entstehen.

Das erste klinische Symptom ist häufig ein Lockerwerden der Zähne. Erst viel später tritt eine Auftreibung des Knochens auf, die sehr langsam zunimmt. Schmerzen treten dabei nur ausnahmsweise auf, und zwar durch Druck auf die peripheren Nerven.

Im R ö n t g e n b i l d zeigt das Adamantinom ganz charakteristische wabige Struktur — scharf begrenzte mehrkammerige Aussparungen im Knochen.

Alle diese Erscheinungen: gleichmässige Auftreibung des Knochens, Lockerwerden der Zähne, Pergamentknittern, evtl. Fluktuation, Intaktbleiben der deckenden Schleimhaut und endlich die scharfe Begrenzung der Geschwulst im Röntgenbilde kennzeichnen aber nicht nur das Adamantinom, sondern auch

andere zentrale Erkrankungen des Kieferknochens, wie z. B. grosse Zahnwurzelzysten, Follikularzysten, Riesenzelltumoren, auch echte zentrale Knochensarkome, sofern sie vorwiegend expansiv wachsen.

Die Unterscheidung eines Adamantinoms von einer Zahnzyste gelingt leicht, meist schon auf Grund des Röntgenbildes. Viel schwieriger ist die Unterscheidung von den Riesenzelltumoren, welche dem Adamantinom im Röntgenbilde oft sehr ähnlich sind. Hier ist das schnellere Wachstum der Riesenzelltumoren diagnostisch wichtig. Gesichert wird die Diagnose jedoch erst durch histologische Untersuchung nach einer Probeexzision.

Es kommen auch Verwechslungen mit einem Carcinom vor, besonders beim Adamantinomen des Oberkiefers wegen der oft vorkommenden Mitbeteiligung der Kieferhöhle. Das Carcinom kann jedoch durch das Fehlen von Drüsenschwellungen, von Metastasen und in fortgeschrittenen Fällen durch das Fehlen einer Kachexie ausgeschlossen werden.

Der Sitz der Adamantinome ist auf beide Kiefer ungleich verteilt; nach den bisher vorliegenden Angaben bevorzugen sie in hohem Masse den Unterkiefer. So hat Schmidt von 92 Adamantinomen 78 am Unterkiefer und 14 am Oberkiefer festgestellt, Hesse 45 am Unterkiefer und nur 4 am Oberkiefer. Ähnliche Zahlen bringen fast alle Autoren.

Verschiedene Erklärungsversuche für das seltene Auftreten der Adamantinome am Oberkiefer liegen vor: so versucht Becker es dadurch zu erklären, dass infolge der Nähe des Antrums zum Alveolarfortsatz die Diagnose sehr erschwert und eine Verwechslung mit anderen Erkrankungen ermöglicht werde. Derselben Meinung ist auch Ricke, der eine Zusammenfassung aller in der Literatur bekanntgewordenen Adamantinome des Oberkiefers bringt — insgesamt 16 Fälle.

Auch die Verteilung auf die Geschlechter spricht für eine Bevorzugung des weiblichen Geschlechtes, was vielleicht damit in Zusammenhang gebracht werden kann, dass nach Trendelenburg $^2/_3$ aller Anomalien im Blut- und Lymphgefässsystem im Bereiche des Gesichts das weibliche Geschlecht betreffen.

In Zusammenhang damit sei die von Kegel auf Grund eigener Beobachtungen aufgestellte Behauptung erwähnt, wonach odontogene Tumoren bei der schwarzen Rasse häufiger vorkommen als bei der weissen. Speziell bei den Adamantinomen sei das Verhältnis 11 : 1. Dies soll mit dem bei der schwarzen Rasse häufigen Vorkommen einer 4. Backenzahnanlage zusammenhängen.

Er glaubt daher, daraus auf die Histogenese der Adamantinome schliessen zu können, und zwar insofern, als die

Bevorzugung der schwarzen Rasse und der häufige Sitz am Unterkieferwinkel (wegen des Vorhandenseins einer 4. Backenzahnanlage bzw. überschüssiger Zahnanlagen am Unterkieferwinkel) für die Entstehung aus dem Schmelzorgan beweisend seien.

Im Zusammenhang mit dem bereits erwähnten von Teutschländer beschriebenen Hypophysengangsadamantinom interessiert uns die in neuester Zeit erschienene Arbeit von Pflüger und Schürmann, in welcher die Autoren die Zusammenhänge zwischen den Hypophysengangsgeschwülsten und den vom zahnbildenden Gewebe ausgehenden Kiefertumoren erörtern. Sie gehen dabei von der weitgehenden morphologischen Ähnlichkeit der beiden Geschwulsarten aus und schliesen daraus auf einen genetischen Zusammenhang; ja sie bezeichnen auf Grund einer Untersuchung von zwei eigenen Fällen die beiden Geschwulsarten bezüglich ihrer Morphologie und Genese als prinzipiell identisch.

Die engen morphologischen Beziehungen der beiden Geschwulstarten werden aus der Entwicklungsgeschichte verständlich: der ursprüngliche Hypophysengang entwickelt sich als eine Einstülpung aus dem Plattenepithel der primitiven Mundbucht, Reste dieses Plattenepithels, die sich in fast 80% aller Hypophysen nachweisen lassen, können den Ausgang von reaktiven Wucherungen bei Entzündungsprozessen und die Matrix für selbständige Geschwulstbildungen abgeben. (Siegmund). Die Gleichartigkeit des Ausgangsmaterials: für die Hypophysengangsgeschwülste die Plattenepithelreste des Hypophysenganges, für die Kiefertumoren die Plattenepithelreste der Zahnleiste, macht es verständlich, dass ihre entzündlichen und geschwulstmässigen Neubildungen die gleichen charakteristischen Gewebsstrukturen aufweisen, nämlich einen Aufbau aus retikulierten Plattenepithelien mit Neigung zur Zystenbildung, deren feinerer Bau dem der Schmelzpulpazysten entspricht.

Auch das Vorkommen von typischen Hartsubstanzen in Hypophysengangsgeschwülsten, wie sie Pflüger und Schürmann beschreiben ist dahin zu erklären, dass neben epithelialen Anteilen auch mesenchymale Geschwulstkomponenten vorhanden sind, wie dies auch bei den Odontomen der Kiefer der Fall ist. Die Analogie rechtfertigt auch die Bezeichnung: Hypophysengangsodontome, welche „keine Teratome, sondern primär epitheliale Tumoren darstellen, die von einem evolutionistisch besonders begabten und zur Organisatorenwirkung befähigten Epithel ausgehen und epigenetisch ein hyperplastisches, zum Teil spezifisch weiter differenziertes Mesenchym erhalten". (Pflüger und Schürmann).

Wie wir sehen ist die Histogenese der Adamantinome noch sehr umstritten. Ein Teil der Autoren leitet sie von einem ganzen normalen oder überzähligen Schmelzkeim (Hesse) oder von Resten der Epithelscheide und der Schmelzleiste (Mallassez) ab; andere Autoren: Büchtemann, Eve, Trzebicki, Pilliet, Bakay, Kuru, Krompecher, Schmidt, Lukomski führen die Adamantinome auf Einsenkungen des Epithels der Mundschleimhaut zurück. Diese letzte Entstehungsart ist die umstrittenste. Schmidt und auch Lukomski behaupten, es gäbe bei rein theoretischer Beurteilung keine Gründe, die Fähigkeit der Mundschleimhaut, Zähne ausserhalb physiologischer Perioden zu bilden, anzufechten. So berichtet Hildebrandt von einem 9-jährigen Knaben, bei dem während der Operation etwa 200 Zähne und weiche Tumormassen (welche typische Zahnkeime und baumförmig verästelte epitheliale Züge aufwiesen) in allen vier Kieferhälften gefunden wurden. Nach 1½ Jahren wurden anlässlich einer Rezidivoperation wieder ca. 150 Zähne und die gleichen Tumormassen entfernt. Das wäre nach v. Hansemann dahin zu erklären, dass die bereits differenzierten Zahlen bei Geschwulstwucherung ihre Differenzierung zum Teil aufgeben und rückwärtsschreitend ähnlicher werden.

Interessant ist in diesem Zusammenhang die Ansicht G. Fischers, dass die Débris epithéliaux gar keine vereinzelten Zellnester darstellen, sondern sowohl unter sich, als auch mit dem Mundschleimhautepithel netzartig zusammenhängen:

> „Dieses netzförmige, um die Wurzel geschlungene Epithel, das auch morphologisch dem Schleimhautepithel angehört, dürfte infolge seiner Verbindung mit der Mundschleimhaut die Regeneretionskraft bewahrt haben, dass es gegebenenfalls die Auskleidung zystischer Hohlräume übernehmen kann".

In letzter Zeit meint auch Siegmund, es könnte jede der genannten Entstehungsmöglichkeiten verwirklicht werden, jedoch könnte über den Ausgangspunkt eines jeden Adamantinoms nicht generell entschieden werden.

Kegel dagegen ist, wie ich bereits erwähnt habe, der Ansicht, dass die Adamantinome ihren Ursprung vom Schmelzorgan nehmen und nicht vom Schleimhautepithel der Mundhöhle bzw. von den Malassez'schen Epithelresten. Diese Ansicht will er beweisen, indem er das häufige Vorkommen der Adamantinome bei der schwarzen Rasse aus dem bei dieser häufigen Vorhandensein einer 4. Backenzahnanlage ableitet und ferner, indem er die Bevorzugung des Unterkieferwinkels durch die auf Grund anthropologischer Untersuchungen nachgewiesenen

überschüssigen Zahnanlagen am Unterkieferwinkel, welche den Ausgangspunkt einer Geschwulst bilden können, erklärt. Würde die Geschwulst von der Mundschleimhaut oder von den paradentären Epithelresten ihren Ursprung nehmen, so wäre die erwähnte Rassenbevorzugung und auch der so häufige Sitz am Unterkieferwinkel nicht verständlich.

Die Genese der Adamantinome wird des öfteren mit Entwicklungsstörungen der Dentitionsperiode in Zusammenhang gebracht, weil die meisten Adamantinome in jugendlichen Alter auftreten.

> „Die Möglichkeit eines gehäuften Auftretens von Entwicklungsstörungen im Kieferbereich in den Zeiten der ersten und zweiten Dentition gibt eine Erklärung ab für die Entstehung mancher Tumoren bestimmter Art in späteren Lebensjahren, die hinsichtlich prognostischer und therapeutischer Fragen eine Gleichstellung mit den malignen Tumoren verlangen können. Es sind dies Adamantinome, Kystome und Odontome, die gelegentlich einer malignen Entartung unterliegen". (Lindemann).

Als wachstumsauslösendes Moment nimmt man einen Reiz von aussen an, z. B. Trauma, Entzündung. Daher die häufigen Angaben, die Geschwulst wäre nach einer roh ausgeführten Extraktion oder nach einer Periodontitis aufgetreten.

Ribbert spricht von einer entzündlichen Hyperämie als Antrieb zur Wucherung.

Die verschiedenartigen histologischen Bilder haben eine komplizierte Nomenklatur zur Folge gehabt.

Hesse hat sie vereinfacht, indem er zwei Typen unterschied:

1. Geschwülste mit Wucherung des Epithels in soliden Sprossen und Zapfen im Stroma — Adamantinoma solidum und
2. solche, bei denen es zur Zystenbildung innerhalb der Epithelzapfen kommt — Adamantinoma cysticum.

Treten in soliden Adamantinomen Veränderungen auf, — vielleicht infolge formativen Reizes im angrenzenden Bindegewebe—und zwar derart, dass sich die angrenzenden Bindegewebszellen zu Odotoblasten differenzieren und Dentin produzieren, auf welchen sekundär Schmelz und auch Zement aufgebaut werden kann, so nennen wir diese Geschwülste Odontome.

Das Adamantinom entspricht in seinem histologischen Aufbau oft vollkommen dem normalen embryonalen Schmelzorgan, wobei der einzige Unterschied in dem Fehlen der gesetzmässigen Formenbildung liegt, welche den Etwicklungsprozess des Zahnes charakterisiert.

Das Bindgewebe ist durchsetzt von untereinander zusammenhängenden Epithelsträngen und zapfen, deren äussere Zellagen aus hohem Zylinderepithel bestehen, das nach Art einer Basalmembran den Epithelzapfen gegen das Bindegewebe abgrenzt. Auf das Zylinderepithel folgt die von indifferentem Epithel gebildete intermediäre Schicht, in deren Innerem sich der Schmelzpulpa entsprechende Netze grosser epithelialer Sternzellen finden. Diese Sternzellen besitzen ein feines Netz interprotoplasmatischer Fibrillen, die durch Fortsätze die einzelnen Zellen verbinden.

Durch Einreissen der stark auseinandergedrängten protoplasmatischen Fortsätze der Epithelzellen kommt es zwischen den Sternzellen zur Vakuolenbildung; durch Konfluieren dieser Vakuolen entstehen innerhalb der Stränge kleine Zysten, die den Übergang des Adamantinoma solidum in das Adamantinoma cysticum repräsentieren.

Die durch Verflüssigung des indifferenten Epithels nach Art der Schmelzpulpa entstehenden Zysten nennt Krompecher Schmelzpulpazysten, denen er die Kolloidzellenzysten gegenüberstellt, welche derart entstehen, dass die indifferenten Zellen aufquellen, eine homogene kolloidartige Substanz ausbilden und dabei teils zerfallen, teils desquamieren.

Diese beiden Zystenarten kommen oft nebeneinander in einer Geschwulst vor. Dabei sind aber nur die Schmelzpulpazysten charakteristisch für das Adamantinom, da sie bei keiner anderen Geschwulst vorzukommen scheinen. Die Kolloidzellenzysten dagegen sind insofern nicht charakteristisch, als sie sich oft bei den verschiedenartigsten Bassalzellentumoren in grossem Umfange finden. Es sind dies vor allem Gaumentumoren, Speicheldrüsetumoren und auch Epitheliome der Haut und der Mundschleimhaut, welche solche Kolloidzellenzysten bilden.

Siegmund hat in zwei Fällen von Adamantinomen Zysten gesehen, die durch Verflüssigung des bindegewebigen Stromas entstanden sind, wobei der Zystenbildung eine ödematöse Durchtränkung des lockeren Bindegewebes, ein Verfetten und Zerfallen der Bindegewebszellen vorausgegangen war.

Endlich seien noch die Fälle erwähnt, in denen es zu einer eigenartigen blasigen Umwandlung der Epithelien kommt und dabei Bilder entstehen, die Krompecher als Lipoid oder Pseudoxantomzellen beschreibt — eine Bezeichnung, die sich

bloss auf die Änlichkeit mit fettspeichernden Bindegewebselementen, z. B. den Schaumzellen, bezieht. Worauf die Veränderungen beruhen ist noch nicht entschieden.

Der Inhalt der Zysten besteht aus einer körnigen, chlolestearinreichen, oft fadenziehenden, gelblichen Masse.

In manchen soliden Adamantinomen macht das Stroma den Eindruck eines ganz jugendlichen zellreichen Bindegewebes, das nicht nur Stromafunktion zu besitzen scheint, sondern, wie Siegmund annimmt, selbst Geschwulstcharakter hat, und die Fähigkeit zur Produktion eines an jugendliches Zement erinnernden, nicht verkalkenden Gewebes besitzt. In solchen Fällen findet man an Odontoblasten erinnernde palisadenartige Bindegewebszellen und auch Schmelzprismen. Siegmund rechnet diese Geschwülste mit Schmelzbildung zu den weichen Odontomen und verlegt den Unterschied dahin, dass es sich bei den Adamantinomen um ein geschwulstmässiges Wachstum nur der epithelialen Komponente der Zahnanlage handelt, während bei den Odontomen auch die bindegewebige Komponente mit beteiligt ist.

Zwischen den soliden und den zystischen Adamantinomen ist kein prinzipieller Unterschied. Die Übergänge aus der einen Form in die andere sind fliessend und man kann sogar das Adamantinoma zysticum als Altersform des Adamantinoma solidum bezeichnen. Im Durchschnitt ist für das Adamantinoma solidum das 30. Lebensjahr die oberste Grenze. Es wächst äusserst langsam, bewirkt eine gleichmässige Verdickung des Kiefers und ist nie mit dem Knochen verwachsen, ob es von einer bindegewebigen Kapsel umgeben ist, oder nicht. Im Gegensatz dazu wächst das zystische Adamantinom sehr schnell, indem es den Knochen unregelmässig vorwölbt un so stark verdünnt, dass er auf Druck die Erscheinung des Pergamentknitterns gibt. Die einzelnen Zysten liegen fast immer ohne Kapselbildung direkt in den Knochenhöhlen und kommunizieren zum Teil miteinander.

Makroskopisch stellt die Geschwulstmasse ein schwammiges, samtartiges Gewebe dar, das je nach dem Grade der Durchblutung eine schmutzig-graue bis rote Farbe hat. Die Oberfläche ist beim zystischen Adamantinom höckerig durch die Vorwölbung der Zysten. Der Querschnitt zeigt einen lappigen Bau.

Auch wir konnten bei einem 9-jährigen Knaben ein, kompliziertes Adamantinom von erheblicher Grösse beobachten,

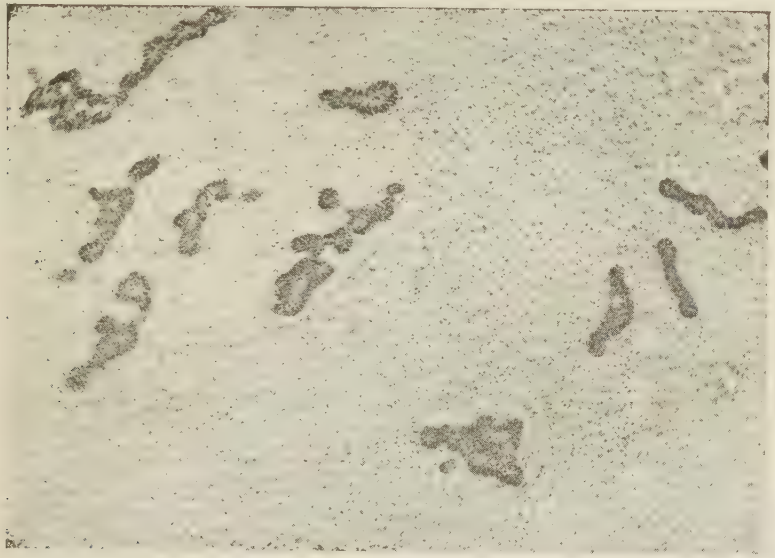

Abb. 1. Solides Adamantinom. In sehr zellreiches Bindegewebe gelagerte solide Epithelstränge.

das vollständig dem obenerwähnten weichen Odontom im Sinne Siegmunds entspricht:

> Fall, F. Wegen einer Schwellug der rechten Unterkiefergegend, die vor etwa 14 Tagen auftrat, bringen die Eltern den Jungen am 23. X. 31. zu Prof. Axhausen. Die Untersuchung ergibt eine gut gänseeigrosse, den Unterkieferkörper einnehmende Geschwulst von Knochenhärte mit hier und da eindrückbarer Wand. Die Vortreibung ist buccal stärker als lingual. Die deckende Schleimhaut ist intakt.
>
> Das Röntgenbild zeigt eine hühnereigrosse, scharf umgeschriebene Knochenaufhellung von zart wabiger Struktur. Sie beginnt bei 4 und reicht bis tief in den aufsteigenden Ast. 5 fehlt, 6 bis nahe an den unteren Kieferrand verlagert. Der Keim von 7 nach oben verdrängt.
>
> Wegen der Möglichkeit einer folliculären Zyste wird die Geschwulst unter Leitungsanästhesie frei-

gelegt. Dabei wird keine Zyste gefunden, sondern Tumormassen.

Die histologische Untersuchung ergibt ein Adamantinom mit sehr zellreicher, spindelzellsarkomartiger Grundsubstanz — Typus des weichen Odontoms nach Siegmund (s. Abb. 1). In ein sehr zellreiches Bindegewebe sind solide Epithelstränge eingelagert. Der Bau dieser Epithelzapfen ist nicht so weitgehend differenziert, wie dies bei den polyzystischen Adamantinomen gewöhnlich der Fall ist. Jedoch ist eine breite basale Schicht mit deutlichem Zylinderepithelcharakter nicht zu verkennen. Die inneren Epithellagen bestehen aus dicht aneinanderliegenden Zellen. Zystenbildung ist nicht vorhanden. Das Stroma macht den Eindruck eines ganz jugendlichen, zellreichen Bindegewebes, das selbst Geschwulstcharakter zu haben scheint.

Nach prothetischer Vorbereitung erfolgte am 9. XI. 1931 Resektion in Leitungsanästhesie + Umspritzung.

Schon dieser Fall spricht gegen die fast allgemeine Annahme von der Gutartigkeit der Adamantinome, welche ihre Begründung findet in deren „gutartigem Verhalten“: sie zeigen gewöhnlich ein langsames, expansives Wachstum, bereiten keine Schmerzen, erzeugen nach vielen Autoren (Becker, Eve, Thoma, v. Teubern u. a. m.) keine Metastasen.

Die von genannten Autoren behauptete Gutartigkeit ist jedoch vom klinischen Standpunkt aus durch die oft vorkommende, plötzlich sich steigernde Wachstumstendenz der Adamantinome einzuschränken. Es kommt durch Auftreibung der Kiefer zur Beengung der Mundhöhle, Verlagerung des Kiefers und der Zunge und damit zu schweren Sprach-, Atem- und Kaustörungen.

„Erschwerung des Kieferschlusses, verbunden mit vermehrter Speichelsekretion, Unmöglichkeit einer rationellen Mundflege, Verlust oder Ausserfunktionssetzung ganzer Zahnreihen lässt das Adamantinom nicht als durchaus gutartige Geschwulst erscheinen. Dazu kommt, dass die Adamantinome des Oberkiefers durch ihr Wachstum zu ausgedehnten Zerstörungen des knöchernen Nasengerüstes führen können“. (Schmidt).

Die Annahme der Gutartigkeit der Adamantinome wird auch wesentlich eingeschränkt durch ihre grosse Neigung zu Rezidiven, die sich immer einstellen, wenn lebensfähige Reste

des Tumors zurückgelassen werden. Es kommen aber auch Rezidive nach ausgedehnten Operationen vor. Nach Kinoshita konnten nach vorausgegangener Resektion Rezidive beobachtet werden, und zwar von Hardouin nach 7, von Andry nach 10, von Gandolphe nach 12, von Albarran nach 18 Jahren. Plag berichtet sogar von einem Rezidiv, das 16 Jahre nach Exartikulation des Kiefers in der Wange aufgetreten war. Auch Kegel berichtet in einer neueren Arbeit von einem Patienten, der mit nicht erkannter Geschwulstwucherung in den Weichteilen in die Klinik kam, nachdem er andernorts 6 mal erfolglos konservativ operiert („ausgekratzt") wurde. Trotz vollständiger Resektion des Unterkiefers starb der Patient 6 Jahre später an einem lokalen Rezidiv.

Wie bei allen gutartigen Tumoren, so auch bei den Adamantinomen sind Fälle bekannt, in denen ein Tumor lange Zeit besteht, ohne klinisch irgendwelche Zeichen der Malignität zu zeigen, dann aber plötzlich ausgesprochen bösartig wird. Es gibt noch zahlreiche Meinungsverschiedenheiten in der Frage, wie diese Umwandlung im pathologisch-anatomischen Sinne zu erklären sei. Am ehesten ist anzunehmen, dass der Geschwulstkeim als Ganzes schon von vornherein verschiedene Differenzierungsmöglichkeiten besitzt und im Laufe der Entwicklung sich teils zum benignen, teils zum malignen Tumor ausdifferenziert. Das würde auch die vielen Übergangsbilder erklären.

In der Literatur sind mehrere Fälle von Adamantinomen bekannt, in denen maligne Entartung im Sinne der Carcinom- oder Sarcombildung nachgewiesen wurde.

Weissenfels hat diese in der Literatur bekanntgewordenen Fälle von malignen Adamantinomen zusammengestellt:

> Danach wurde der älteste Fall 1890 von Tapie als Carcinoma adamantinum geschildert; 1896 beschreibt Petrik einen Fall, bei dem der bei einem 13-jährigem Jungen entfernte Tumor neben charakteristichen, vom Schmelzkeim stammenden Geweben das typische Bild eines Sarkoms aufwies; Heath beschreibt einen Fall, bei dem nach Entfernung eines multilokulären Cystoms nach mehrfachem Rezidivieren ein Rundzellensarkom entstand (für diesen Fall schlagen viele Autoren Vorsicht in der Beurteilung vor); M. Meyer und Risak berichten über zwei einander ähnliche Fälle mit deutlichem Übergang eines Adamantinoms in ein Carcinom; Grosse und l'Espérance beschreiben Rezidive mit carcinomatöser Entartung; Kaufmann einen Zylinderepithel-

krebs, der nach Entfernung einer gutartigen Unterkieferzyste (nach Sudeck höchstwahrscheinlich ein kleines Adamantinom) auftrat; Hutchinson fand bei der Sektion einer am 8. Tage nach der Operation eines multilokulären Kystoms an Bronchopneumonie verstorbenen Frau in den Lymphdrüsen in der Nähe der Nebenniere Geschwulstmetastasen von demselben mikroskopischen Bau, wie der ursprüngliche Tumor ihn zeigte. Auch Eve und Parker haben beim Adamantinom Metastasen von epithelialen Zahnkeimzellen bei der Sektion gefunden. Weissenfels selbst beschreibt schliesslich einen Fall von Adamantinom, bei dem die Röntgenaufnahme den Eindruck von Lungenmetastasen macht.

Besonders beweisend für bösartige Degeneration der Adamantinome ist die in letzter Zeit veröffentlichte Arbeit von Simmons, in der er über 12 eigene, über lange Jahre verfolgte Fälle berichtet. Von diesen 12 Kranken erlagen drei ihrem Leiden, da die Geschwulst inoperabel wurde; in einem Fall traten Drüsengeschwülste im Nacken auf, die sich als echte Metastasen erwiesen; in einem 5. Falle erfolgte unter allgemeiner Metastasierung der Tod.

Ausser dem Auftreten von Metastasen wird der Übergang zur Bösartigkeit im allgemeinem angezeigt durch wachsenden Zellreichtum und Zunahme der Zellteilung, was sich im Verlust der zylindrischen und Annahme der kubischen oder rundlichen Form äussert. Es ist dies ein Zeichen der Rückentwicklung; die Tumoren mit vorwiegend kubischen Zellen sind die weniger differenzierten und man kann sie wohl von der Zahnleiste ableiten, im Gegensatz zu den hoch differenzierten, die wohl von der Schmelzanlage eines Zahnes ihren Ausgang nehmen. Entsprechend ihrer niederen Differenzierung sind erstere auch die bösartigeren. Mit der Bildung von Plattenepithel statt des kubischen (Abstammung von der Mundschleimhaut) ist auch der höchste Grad der Malignität erreicht. Loos sieht demnach in der Abstammung der Adamantinome das typische Beispiel für das Verhältnis, in dem Differenzierung und Malignität zueinander stehen. (zitiert nach Langendorf).

Auch uns sind solche Fälle mit wachsendem Zellreichtum bekannt; schon der oben angegebene Fall zeigt eine sehr grosse Zellteilungsenergie im bindegewebigen Geschwulstanteil, was sich auch klinisch in der für ein kleines Kind unverhältnismässigen Grösse des Tumors äussert.

Einen ähnlichen Fall mit Steigerung der Wachstumsenergie beschreiben Sudeck und Rieder. Obgleich die histologische

Untersuchung des Tumors das Bild eines Basalzellencarcinoms ergab, meinen die Autoren nicht fehl zu gehen in der Annahme, das Carcinom hätte sich erst sekundär aus einem Adamantinom entwickelt. Auf jeden Fall sei der Tumor als maligne aufzufassen, und er wäre zwischen die Adamantinome und die zu den echten Basalzellentumoren der Haut überleitenden Basaliome Krompechers einzureihen.

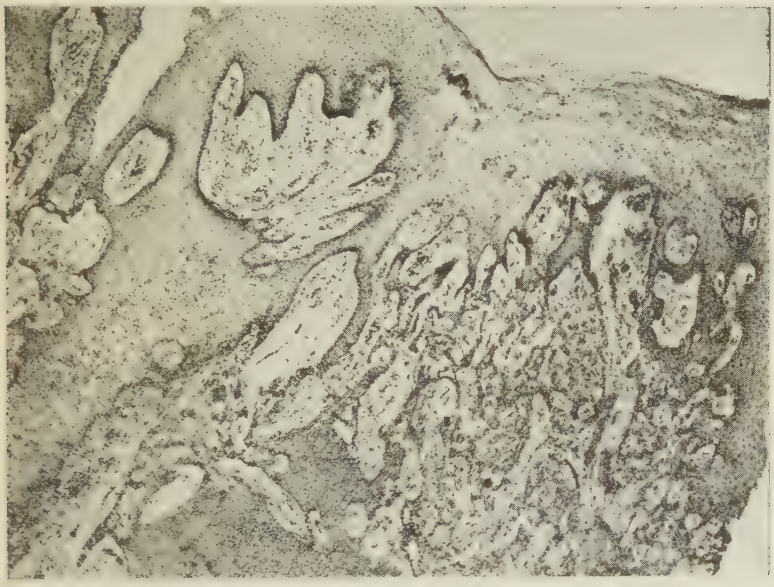

Abb. 2.

Probeexzision aus der Umgebung des Schleimhautspaltes am Alveolarfortsatz. Bild eines Basalzellencarcinoms.

Eine charakteristische Umwandlung eines zuerst einfachen zystischen Adamantinoms in eine solide, zellreiche Geschwulst zeigt der folgende Fall:

Fall Frau B. Im Februar 1927 wurde eine grosse Unterkieferzyste nach Partsch I. operiert. Zunächst war der Verlauf der übliche: die Höhle schrumpfte. Die Schrumpfung gelangte jedoch nicht zum Abschluss; es blieb ein Spalt bestehen, der in eine kleine Höhle des Kiefers führte. Ende 1929 bemerkte die Patientin eine zunehmende Anschwellung des Unterkiefers an gleicher Stelle und es traten auch mehrfach Blutungen aus dem Schleimhautspalt auf.

Die deckende Schleimhaut an der Stelle der Kiefergeschwulst erweist sich als unverändert; nur an der Stelle des Spaltes ist sie ein wenig verdickt.

Das Röntgenbild zeigt eine ausgedehnte, scharf begrenzte Aufhellung des Unterkiefers vom ersten Prämolaren bis zum Processus coronoideus. Die Aufhellung ist nur noch von einer schmalen Knochenspange umschlossen.

Nach der Vorgeschichte und dem Röntgenbild wurde die Diagnose auf ein rezidivierendes Adamantinom gestellt. Die Probeexzision ergab jedoch das Bild eines Carcinoms, dessen Zellstränge mit den tiefen Schichten des Deckepithels in Zusammenhang stehen— also eines Basalzellencarcinoms. (Abb. 2).

Die Untersuchung des Präparates nach der Resektion ergab eine s o l i d e Geschwulst von weicher Konsistenz, die nicht überall scharf gegen den Knochen abgesetzt ist, sondern vielfach nach Art eines Carcinoms in ihn eindringt.

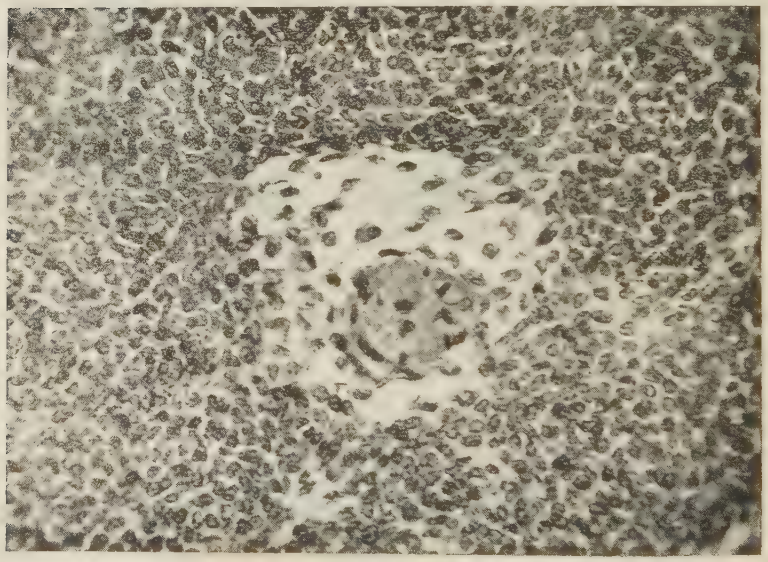

Abb 3.

Retikuläre Anordnung und Schaumzellenbildung inmitten der dichtgedrängten Epithelzellen rundlicher Form.

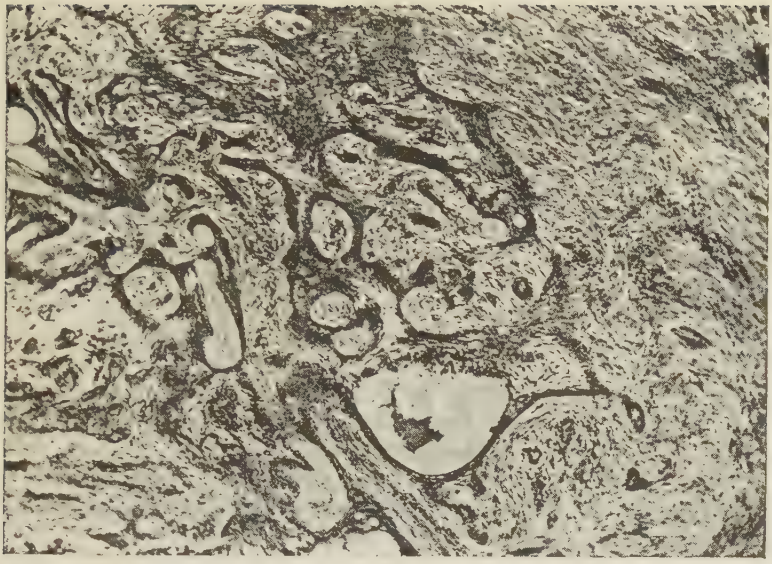

Abb. 4
Typisches Adamantinombild.

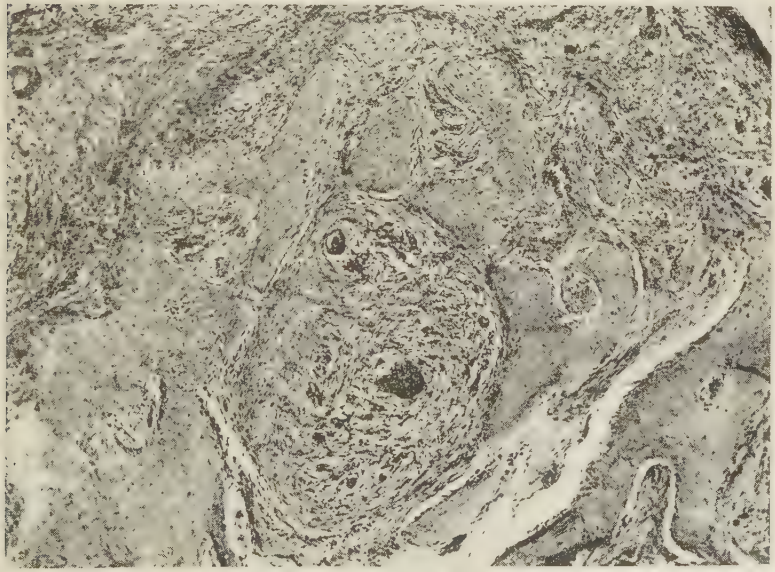

Abb. 5.
Epithelzapfen in einem Markraum inmitten des umgebenden Knochens.

Die histologische Untersuchung ergibt die verschiedenartigsten Bilder, die fliessende Übergänge ineinander zeigen. So findet man an manchen Stellen nach Art eines Medullärkrebses dichtgedrängte, rundliche Epithelien, die nur von spärlichen Zügen fibrillären Bindegewebes durchsetzt sind; an anderen Stellen sieht man retikuläre Anordnung der Epithelien und Schaumzellen (Abb. 3). Die adamantinomatöse Struktur wird schon kenntlicher an Stellen mit palisadenartiger Anorduung der dem bindegewebigen Stroma zunächstliegenden Zellreihen. Und schliesslich zeigen manche Stellen den typischen Bau eines zystischen Adamanatinoms (Abb. 4).

Ein Bild, das Epithelzüge inmitten der Markräume des Knochens erkennen lässt, zeugt von infiltrierendem Wachstum der Geschwulst. (Abb. 5).

Noch in einem weiteren Fall entwickelte sich aus einer anscheinend einfachen Zyste unter unserer Beobachtung eine solide, teilweise zellreiche Geschwulst:

Fall Frau v. H. Die Patientin, die am 6.XI. 1930 zu Prof. Axhausen in Behandlung kommt, gibt an, sie hätte seit 4 Jahren vielerlei Beschwerden im li..ken unteren Frontzahnbereich. Es wären nacheinander mehrere Zähne gezogen worden, zuletzt drei Frontzähne, die intakt gewesen sein sollen.

1 12 fehlen, 3 ist verfärbt und hat eine Amalgamfüllung. Hinter dem 3 sind keine Zähne mehr vorhanden. In der Gegend von 1 123 ist die buccale Knochenwand vorgetrieben und eindrückbar.

Das Röntgenbild zeigt eine grosse Zyste von 2 bis |3 . |3 hat eine unvollkommene Wurzelfüllung.

Am 10.XI. wird die Zyste nach Partsch I operiert—der Zystenbalg wir mit der Schleimhaut vernäht. Nachbehandlung mit Tamponade. Am 1.XII. ist die Höhle geschrumpft. Nachdem die Wundhöle beinahe verschwunden ist, entsteht eine weiche Schwellung oberhalb und nach hinten von der Restöffnung. Das Röntgenbild zeigt jetzt, am 4.IV.1931, wieder eine grosse Zyste von 2| bis |3

Am 20.IV. 1931. erfolgt nochmalige Aufklappung, wobei wiederum eine Zyste gefunden wird, die sich besonders nach hinten entwickelt hat. Auch diesmal Operation nach Partsch I. Unter dauernder Kontrolle erfolgt allmähliche Schrumpfung der Höhle.

Am 9.X.31. erscheint die Patientin wieder mit einer sichtbaren Vorwölbung der Haut an der gleichen Stelle. Die Vorderwand des noch vorhandenen

Spaltes ist stark verdickt. Wegen der Vermutung, es wäre ein Adamantinom, erfolgt eine Probeexzision, welche die Vermutung bestätigt; die Untersuchung ergibt das Bild eines Adamantinoms von eigenartigem Bau, teilweise adenomähnlich.

Am 11.XI. erfolgt Radikaloperation in doppelseitiger Leitungsanästhesie und Umspritzung; der basale Knochen wird von einem unteren Bogenschnitt aus durch wandständige Resektion entfernt, nachdem 2 und 3 extrahiert worden sind. Complette Schleimhautnaht im Munde; Verschluss der äusseren Wunde bis auf Drains in den Winkeln. Die mikroskopische Untersuchung des Präparates zeigt in ein lockeres Bindegewebe eingelagerte Epithelzapfen, die teils solide sind, teils Vakuolenbildung zeigen. Sie dringen oft ohne scharfe Begrenzung in das Stroma ein. Der Charakter des Adamantinoms ist nicht überall gewahrt; manche Stellen ähneln sehr dem Bild eines Basalzellencarcinoms, manche wiederum dem eines Adenoms. Im ganzen ergibt sich das Bild einer sehr zellreichen Geschwulst, die man durchaus nicht als gutartig bezeichnen darf, eher als an der Grenze zur Bösartigkeit stehend.

Das Fehlen der scharfen Grenzen der wuchernden Zellen gegen die Umgebung zeigt in diesen Fällen ebenso wie die Teilungsenergie der Zellen den Uebergang in Bösartigkeit an. Man kann von malignen Adamantinomen sprechen (Sudeck). Der Annahme Siegmunds von einer „ausgesprochenen Neigung der Adamantinome zu infiltrierendem Wachstum" können wir uns ohne weiteres anschliessen, haben wir doch an unseren Fällen gesehen, dass solide Geschwulsanteile in die eröffneten Markräume eindringen.

Dringen schliesslich die wuchernden Zellen in die Lymphbahnen und Lymphdrüsen ein, so ist die Malignität wie in den Fällen von Simmons vollkommen.

Zusammengefasst ergibt sich, dass die Adamantinome unter keinen Umständen als durchaus gutartige Geschwülste aufgefasst werden dürfen, sondern als solche, die an der Grenze zur Bösartigkeit stehen. Ihre Beziehungen zum Lager sind ähnlich wie bei den zentralen Riesenzellgeschwülsten; immer findet man neben expansivem Wachstum solide Geschwulstanteile, die sich vielfach dem umgrenzendem Knochen direkt anlagern, bezw. in die eröffneten Markräume eindringen.

Deshalb fordert Axhausen für Adamantinome ebenso wie für die zentralen Riesenzellgeschwülste nach Frühdiagnostik

unmittelbare radikale Entfernung durch Resektion im Gesunden, am Unterkiefer in Form der wandständigen oder Kontinuitätsresektion, am Oberkiefer in Form der partiellen oder der Totalresektion.

Auch Lindemann schlägt die radikale Operation der Adamantinome vor, da unbedingt mit der Möglichkeit einer malignen Entartung zu rechnen sei. Dabei sei nicht nur die maligne Entartung der Geschwulstelemente im Sinne der Bildung eines Carcinoms oder Sarcoms in Betracht zu ziehen, sondern auch die Aufhebung der Kontinuität des Knochens durch lebhafte Resorptionsprozesse oder infektiöse Einflüsse und ein lokales Rezidivieren mit Fortschreiten des Krankheitsprozesses.

Dies alles wäre Grund genug, um an den allgemeinen Grundsätzen der heutigen Chirurgie festzuhalten, die verlangen, dass gutartige Tumoren zu entfernen sind, wenn nicht besondere Gründe (hohes Alter, Schwäche) dagegen sprechen, und dass restlos entfernt werden muss, um der Gefahr eines Rezidives zu entgehen. Und dennoch wird gerade beim Adamantinom von diesem Grundsatz häufig zu unrecht abgegangen. Es wird von vielen Autoren konservative Operation mit Eröffnung und Auskratzung vorgenommen; vor allem besteht Pichler auf dieser Methode. Der wichtigste Grund dafür mag darin liegen, dass Pichler das Adamantinom als „eine Geschwulst, die durchaus nicht bösartig ist, aber leicht rezidiviert, wenn sie nicht restlos entfernt wird" beurteilt, und dass er die maligne Umwandlung der Adamantinome als ausserordentlich selten annimmt.

Natürlich bezeichnet auch Pichler die radikale Exstirpation als die Methode der Wahl, da hierbei ein Rezidiv ausgeschlossen und ausserdem die Möglichkeit gegeben ist, die Verstümmelung durch eine zweite Operation zu beheben. Jedoch seien diese Vorteile durch den Nachteil der Schwierigkeit und der langen Heilungsdauer der plastischen Operation zu teuer erkauft. Deshalb schlägt Pichler die unradikale Exstirpation mit Erhaltung der Kontinuität vor; eine nachfolgende Radiumbestrahlung soll das Rezidiv in Schach halten. Da aber trotzdem ein Rezidiv sehr wahscheinlich sei, müsse es durch periodische Röntgenkontrolle im Anfangsstadium entdeckt werden, und könne dann „genau so gut und genau so sicher operiert werden, wie das erstemal". Die Fälle von maligner Entartung seien so selten, dass uns die Rücksicht auf diese Gefahr nicht beeinflussen dürfe.

Gegen dieses Verfahren Pichlers wurden von verschiedenene Seiten Einwände erhoben (Axhausen, Lindemann, Rosenthal) und nicht mit Unrecht. Denn die Fälle

von Simmons, von Kegel, die vielen Fällen mit maligner Umwandlung, die immer wieder in der Literatur vorkommen und nicht zuletzt die oben erwähnten 3 Fälle sprechen eine deutliche Sprache gegen die vermeintliche Gutartigkeit der Adamantinome. Simmons hat sicher nicht Unrecht, wenn er sie als „potentiel bösartig" bezeichnet, und ebenso Siegmund, wenn er von der „ausgesprochenen Neigung der Adamantinome zu infiltrierendem Wachstum" spricht.

Die Ansicht Pichlers, das Adamantinom wäre durchaus nicht bösartig und die maligne Entartung äusserst selten, kann daher nicht zu Recht bestehen. Allein dies würde zu einer Kritik an Pichlers Verfahren genügen. Es kommt aber auch der Nachteil hinzu, den Pichler selbst nennt: die Notwendigkeit der dauernden Röntgenkontrolle zwecks rechtzeitiger Feststellung eines Rezidive.

Abgesehen von dem für den Patienten bedrückenden Gefühl einer in Aussicht genommenen Wiederholung der Operation, ist es durchaus nicht sicher, dass die Geschwulst durch Zunahme von Wachstumsenergie nicht leicht inoperabel wird, wie z. B. in einem Fall von Axhausen (Forschr. der Zahnlk. 1930.) und auch in dem bereits erwähnten Fall von Kegel: der Patient starb an einem 6 Jahre nach totaler Resektion aufgetretenen lokalen Rezidiv, nachdem die Geschwulst vorher von anderer Seite 6 mal erfolglos „ausgekratzt" worden war.

Axhausen und Lindemann wenden sich auch gegen die von Pichler vorgeschlagene Radiumbestrahlung, da sie eine tiefgreifende Schädigung der Gewebe zur Folge haben kann, und zwar in Art von umfangreichen Gewebsnekrosen bei jedem einfachen operativen Eingriff im bestrahlten Gebiet, was natürlich eine plastische Deckung des Defektes unmöglich macht. Zur Illustration dieser schädigenden Wirkung schildert Axhausen den Fall einer Patientin, die wegen einer Schwellung der Parotis mit Röntgenstrahlen behandelt wurde. Die Patientin kam wegen eines, von einem periodontitischen Weisheitszahne ausgehenden, perimandibulären Abszesses zu Prof. Axhausen in Behandlung. Der Abszess wurde eröffnet, jedoch heilte die Wundfläche nicht, sondern es trat eine umfangreiche Sequestrierung des Knochens und der Weichteile ein; auch die Entfernung der Sequester führte zur Nekrose des Hautschnittrandes. Nach langer Zeit erst trat Heilung ein, aber mit tief eingezogener Narbe und Knochendefekt, da keine periostale Knochenneubildung erfolgte. Auf eine plastische Deckung musste unter diesen Umständen natürlich verzichtet werden.

Es sei daher ganz besonder vor einer Strahlenbehandlung zu warnen, wenn eine spätere Resektion mit Plastik erwogen wird, wie es doch P i c h l e r tut.

In einer neueren Arbeit wendet sich auch K e g e l gegen die Strahlenbehandlung, da sie in 6 von ihm angewandten Fällen ohne Erfolg blieb. Statt dessen empfiehlt er für Fälle, in denen bei radikaler Operation die Gefahr einer Kontinuitätstrennung des Unterkiefers besteht, das von B l o o d g o o d angewandte Verfahren einer ausgiebigen primären Behandlung der Geschwulst durch thermische und chemische Kauterisation. An zwei Fällen, in denen im Laufe von 10 bezw. 9 Jahren nach der Operation kein Rezidiv aufgetreten ist, erläutert K e g e l den Erfolg dieses Verfahrens, das er auf Grund von eigenen Erfahrungen der gewöhnlichen konservativen Behandlung der Adamantinome unbedingt vorzieht: von 24 Fällen, die konservativ behandelt wurden, trat bei 19 (also 79%!) ein Rezidiv auf.

Diese Misserfolge der konservativen und der Strahlenbehandlung machen es verständlich, dass immer mehr Autoren (Axsausen, Linnemann, Rosenthal, Sudeck, Rieder) sich gerade bei den Adamantinomen wegen der Möglichkeit einer malignen Entartung für eine radikale Operation einsetzen. Wird doch der Entschluss zu radikalstem Vorgehen wesentlich erleichtert durch die Fortschritte, die in den letzten Jahren auf dem Gebiete der Deckung der Defekte der Kiefer und des Gesichts gemacht worden sind.

Früher liess man Kieferdefekte nach Operationen einfach bestehen, später versuchte man die dabei entstehenden schwersten Schädigungen auf prothetischem Wege zu beheben.

Erst seit es B a r d e n h e u e r 1891 gelungen ist, einen durch Kontinuitätsresektion enstandenen Unterkieferdefekt durch einen Hautperiostknochenlappen zu decken, lernte man allmählich die Vorzüge dieses Verfahrens gegenüber der Dauerprothese würdigen, welch letztere auch in bester Ausführung ein Fremdkörper bleibt, dessen sich der Organismus nach Möglichkeit zu entledigen versucht, wodurch wiederum ein dauernder Reizzustand der Gewebe bedingt ist.

Die Behandlung der Kriegsschussverletzungen steigerte ausserordentlich den Wert der „Wiederherstellungschirurgie“ im Sinne L e x e r s. Jedoch waren die Erfahrungen, die die gleiche Behandlung der Unterkieferdefekte bei malignen Tumoren ergab, weit ungünstiger. Abgesehen von der verminderten Widerstandsfähigkeit der Carcinomkranken gegenüber operativen Eingriffen, ist durch Eröffnung der Mundhöhlenschleimhaut die für jede Plastik unbedingt nötige Asepsis illusorisch, und

nur höchst selten kann ein maligner Tumor ohne gleichzeitige Eröffnung der Mundhöhle entfernt werden!

Die Unmöglichkeit, bei grossen operativen Eingriffen am Unterkiefer einen aseptischen Wundzustand zu bewahren, war der Grund, der die freie Knochenüberpfanzung am Unterkiefer sich nicht behaupten liess. Daher trat wieder die prothetische Kunst in den Vordergrung, für die aber oft erforderlich war, statt der einfachen Kontinuitätsresektion eine Halbseitenexartikulation auszuführen. Unmittelbar nach der Operation wurde eine Immediatprothese eingesetzt, die nach Abschluss der Wundheilung durch eine Dauerprothese ersetzt wurde.

Jedoch war der Endzustand der prothetischen Behandlung häufig nicht befriedigend. Ein allerdings von manchen Autoren bestrittener Nachteil des vollen prothetischen Ersatzes ist das Ausbleiben der Epithelisierung der Wundtasche, in die das Ende der Prothese tauchst. Sudeck findet das hervorragend an einem Fall bestätigt, wo nach 18-jährigem Tragen einer Prothese eine Epithelisierung des Wundkanals nicht eintrat, wobei die andauernde Sekretion aus den schlaffen Granulationen des Gelenkschlauches die Mundhygiene äusserst benachteiligte.

Ein weiterer Nachteil ist die Schrumpfungsneigung des Kanals, die auf den Widerstand des starren Fremdkörpers stosst und dadurch Beschwerden verursacht. Und schliesslich liegt die Gefahr einer Infektion des Wundgebietes vor, welche eine fortschreitende Infektion der Schädelbasis (Rosenthal), Arrosion benachbarter grosser Gefässe (Lexer), Usuren der Gelenkfläche (Riegener) verursachen kann.

Diese Nachteile der Prothetik, besonders auch ihre funktionelle Unvollkommenheit, zwangen die Chirurgen dazu, nach Methoden zu suchen, die eine Transplantation am Unterkiefer ermöglichte. Es wurden mehrere Verfahren ausgearbeitet, die, wenn auch nicht ganz frei von Nachteilen, doch den grossen Vorteil haben, dass das Transplantat mit dem Körper organisch verbunden ist, im Gegensatz zu der immer Fremdkörper bleibenden Prothese.

Dies alles gilt aber nur für den Unterkiefer; am Oberkiefer ist es der Chirurgie bisher nicht gelungen, Defekte auf dem Wege der Autotransplantation zu schliessen; sie müssen nach beendigter Heilung und Vernarbung auf prothetischem Wege gedeckt werden.

Vier Methoden werden heute für eine Defektdeckung am Unterkiefer angegebenen, und zwar:

1. die Verschiebeplastik; (Pichler)
2. die zweizeitige Operation; (Lexer, Lindemann)

3. die freie Transplantation mittels Knochenvorpflangung; (Axhausen)
4. die intermaxilläre Fixation (Spanier).

1. Die Versuche, das Transplantat gegen die nach Unterkieferresektion fast ausnahmslos aufretende Infektion zu schützen, führte zur Weichteilstielung des knöchernen Transplantates. Dabei ging man von dēm Gedanken aus, dass ein gestieltes Transplantat widerstandfähiger ist, als ein freies. Die Fremdkörperwirkung der grossen, toten Knochenstücke kommt hierbei nicht zur Geltung.

Um aber die unverhältnismässige Grösse des Eingriffes bei Entnahme des Lappens aus der weiteren Umgebung der Kiefer (Sternum, Clavicula) zu vermeiden, baute Pichler die Methode zugunsten der Plastik aus der Defektumgebung um, sogen. Verschiebeplastik.

Dieses Verfahren hat sich in vielen, von Pichler beschriebenen Fällen glänzend bewährt. Es hat den grossen Vorteil, das Krankheitsbeseitigung und Defektdeckung in einer Operation erfolgt, und dass der Erfolg durch die hohe Widerstandsfähigkeit des Transplantates gegen Infektion weitgehend gesichert ist. Diesen Vorteilen stehen die Nachteile: die schwierige Technik, die längere Dauer der Operation und vor allem die Begrenzung der Anwendbarkeit gegenüber. Dies ist gerade bei denTumorresektionen von grosser Bedeutung: da die meisten Tumoren zur Zeit der Operation bereits eine grosse Ausdehnung haben, entstehen durch deren Entfernung grosse Unterkieferdefekte, für dern Deckung es nicht immer möglich ist, aus der Umgebung ein genügend grosses, muskelgestieltes und verschiebliches Knochenstück zu gewinnen.

Wegen dieses Nachteiles ist die Anwendbarkeit des an und für sich ausgezeichneten Verfahrens bei den Tumorresektionen nur auf Einzellfälle beschränkt (Axhausen).

2. Die Verteilung der Operation auf zwei Akte war der natürliche Ausweg für die Fälle, in denen durch Eröffnung der Mundhöhle eine sich an die Resektion anschliessende Knochenübepflanzung wegen der mit absoluter Sicherheit erfolgenden Ausstossung desTransplantates nicht möglich war. Dabei wird nach der Resektion erst die völlige Verheilung des Wundgebietes abgewartet und dann die Knochenüberpflauzung ausgeführt.

Diese Methode hat, ungeachtet der hohen Zahl der gemeldeten Erfolge, doch grosse Nachteile. Zunächst einmal die lange Wartezeit zwischen den beiden Operationen—sie beträgt nach Lindemann durschnittlich $^3/_4$—1 Jahr, — während der der Patient sich in einem nicht gerade erfreulichen Zustand befindet.

Und ausserdem ist der Erfolg der Transplantation gefährdet, da das Einbetten des Transplantates in narbig veränderte Weichteile nicht gerade die besten Bedingungen bietet.—Bei bösartigen Tumoren bleibt jedoch die zweizeitige Operation das Verfahren der Wahl.

3. Axhausen hat durch grossangelegte Versuche feststellen können, dass bei Verpflanzung frischen Eigenknochens Periost und Mark weiterleben und weiterarbeiten. Periost gedeckter Eigenknochen heilt nicht nur leicht ein, sondern die rasche, innige Vereinigung mit dem Mutterboden, die Möglichkeit des Knochenumbaues und Knochenwachtums „aus eigenem Bestande" macht ihn auch widerstandsfähiger gegenüber der pyogenen Infektion im Wundgebiete. Beobachtungen lehren, dass bei eintretender Infektion nur kleinste Teile des Tranplantates sequestrieren, während die Hauptmasse trotz der Infektion einheilt. Nur bei schwerer Infektion wird das Gesamttransplantat zum Sequester, bei milder Infektion ist vielfach schon eine organische Verbindung mit der Umgebung hergestellt, bevor der Eiter das Transplantat trifft—dann kommt es nur zur Demarkation kleiner Endsequester an den periostentblössten Enden des Transplantats.

Dieser grosse Vorteil des periostgedeckten Eigenknochens kann sich aber am Unterkiefer nicht auswirken, da die Infektion das Transplantat zu schnell trifft. Es bleibt daher nur übrig, die notwendige organische Verbindung vor Eintritt der Infektion herzustellen. Und dies gelang Axhausen durch ein Verfahren, das er Vorpflanzung periostgedeckten Eigenknochens nennt.

Das Verfahren beruht darauf, dass in einer kleinen Voroperation von einem kleinen Hautschnitt aus, unter Tunnellierung der Weichteile, ein der Tibia oder dem Beckenkamm entnommenes Knochenstück zwischen Kiefer und Haut hineingeschoben und hier zur Einheilung gebracht wird. Bereits nach mehreren Wochen kann die eigentliche Operation (Resektion) vorgenommen werden, bei der man das mit der Umgebung schon organisch verbundene Transplantat in den Defekt einfügt, auch wenn die Mundschleimhaut eröffnet ist. Das Transplantat ist durch die organische Verbindung seines Periostes mit dem Bindegewebe des Lagers in hervorragender Weise gegen jede Infektion geschützt.

Der Vorteil dieses Verfahrens, dessen Erfolg Axhausen an vielen Fällen erläutert, ist offenbar: nach der Vorpflanzung kann mit einmaliger Operation die völlige Heilung mit festem Kieferbogen, normaler Öffnungsmöglichkeit des Kiefers und regelrechter Kaufunktion in kurzer Zeit erreicht werden.

Allerdings beschrängt Axhausen dieses Verfahren auf

die gutartigen Geschwülste, bei bösartigen sei sofortige Entfernung des kranken Kieferteiles unbedingt erforderlich.

Die Grenze der Anwendbarkeit liegt bei Defekten, solange sie nicht allzuweit in den aufsteigenden Ast oder gar bis an das Gelenkende reichen. Es ist dann unmöglich, das vorgepflanzte Knochenstück an die richtige Stelle zu bringen.

Die Resektion soll nach Axhausen nicht eher als 6 Wochen nach der Vorpflanzung erfolgen, dabei kürzerem Interwall eine auftretende Infektion wegen der noch mangelhaften organischen Verbindung partielle Sequestrierungen verursachen und dadurch das Einheilen des Transplantates gefährden kann.

Die Methode der Knochenvorpflanzung ermöglicht somit die freie Knochenüberpflanzungen in einem der Infektion leicht zugänglichen Gebiet, eignet sich somit sehr gut für die Behandlung nach Kontinuitätsresektion wegen gutartiger Tumoren, einschliesslich der Adamantinome und der centralen Riesenzellgeschwülste.

Etwa gleichzeitig mit Axhausen hat Limberg das gleiche Prinzip, bloss bei anderer Technik angewandt. Er schiebt ein 3—4 cm. langes periostgedecktes Lippestück durch einen grossen Schnitt möglichst unter das abgelöste Periost des Unterkiefers und nimmt erst 2—3 Monate später die Resektion vor.

Gegenüber der zweizeitigen Operation hat die Knochenvorpflanzung den Vorteil einer erheblichen Abkürzung der Wartezeit sowie grösserer Sicherheit; gegenüber der Verschiebeplastik den Vorzug grösserer technischer Einfachheit und der Anwendbarkeit auch bei grossen Defekten.

4. Für Fälle, in denen ein Rezidiv wahrscheinlich ist, oder spezifische Erkrankungen vorliegen, oder auch die Patienten bejahrt und schwächlich sind, schlägt Spanier, unter völliger Verzichtleistung auf jede Defektdeckung, die intermaxilläre Fixation als selbstständige Behandlungsmethode vor. Er begründet seine Ansicht durch Erfolge, die Gross, Weiser und er selber bei Behandlung von Unterkieferdefekten lediglich durch maxilläre Fixation erzielt haben; dabei wäre nicht nur das funktionelle, sondern auch das kosmetische Resultat durchaus zufriedenstellend gewesen.

Es ist durchaus nicht einzusehen, warum man sich heute mit diesem, unbedingt unvollkommen Verfahren zufriedenstellen soll, wo doch der plastische Ersatz von Unkieferdefekten bereits eine hohen Grad von Vollkommenheit erreicht hat. Haben wir doch durch die drei erstgenannten Methoden die Möglichkeit, jeden Unterkieferdefekt zweckmässig zu decken. Als Notbehelf jedoch ist dieses Verfahren sicher wertvoll.

Zusammenfassung.

Adamantinome sind typische, vom Epithel der Schmelzleiste oder der Zahnanlage ausgehende Geschwülste.

Es ist generell nicht zu entscheiden, ob die Adamantinome von einem ganzen normalen oder überzähligen Schmelzkeim, von Resten der Epithelscheide und der Schmelzleiste oder dem Epithel der Mundschleimhaut ausgehen; jede der Möglichkeiten kann jedenfalls verwirklicht werden.

Wegen der vielen Fälle mit maligner Entartung, die veröffentlicht wurden (Simmons, Sudeck und Rieder, Weissenfels, Kegel) und auch wegen der im Zahnärztlichen Universitätsinstitut in Berlin vorgekommenen Fälle, kann man die Adamantinome nicht als durchaus gutartige Geschwülste auffassen, sondern als solche, die an der Grenze zur Bösartigkeit stehen. (Axhausen).

Danach muss sich auch die Therapie richten: die Adamantinome werden zweckmässig radikal im Gesunden operiert, da nach unseren Erfahrungen die konservative Behandlung keinen dauernden Erfolg gewährleisten kann.

Bei der Deckung des nach der Resektion entstehenden Defektes ist dem osteoplastischen Ersatz jedenfalls der Vorzug vor dem prothetischen zu geben. Solange der Defekt nicht zu weit in den aufsteigenden Ast reicht, haben wir durch das Verfahren der Vorpflanzung periostgedeckten Eigenknochens (Axhausen) die beste Möglichkeit, die Heilung in hervorragender Weise zu erzielen. Reicht der Defekt weit in den aufsteigenden Ast hinein, so ist hierbei die zweizeitige Operation das Verfahren der Wahl. (Lexer. Lindemann).

Nach Abschluss meiner Arbeit möchte ich nicht versäumen, Herrn Prof. Dr. G. Axhausen für die freundliche Unterstützung bei der Anfertigung der Arbeit sowie für die Ueberlassung der Krankenfälle meinen herzlichen Dank auszusprechen. Ebenfalls danke ich Herrn Oberarzt Dr. H. Hammer für die Durchsicht der Arbeit.

Literaturverzeichnis.

1. Angerer. Beitrag zur Kenntnis der Adamantinome. Dtsch. Zeitschr. f. Chirug. 205. 1927.
2. Axhausen. Über den Vorgang partieller Sequestrierungtransplantierten Knochengewebes. Arch. f. klin. Chir. 89. 1909.
3. " Kritische Bemerkungen und neue Beiträge zur freien Knochentransplantation. Arch. f. klin. Chir. 94. 1911.
4. " Die Kiefergeschwülste und ihre Behandlung. Correspbl. f. Zahnärzte 51. 1927.
5. " Ueber d. erhöhte Anwedbarkeit d. freien Knochenüberflanzung mittels Kuochenvorpflanzung. Der Chirug. 1. 1928.
6. " Ueber weitere Erfahrungen mit der Knochenvorflanzung in d. Unterkieferchirurgie. D. Ztschr. f. Chir. 227. 1930.
7. " Kieferresektion-, plastik- und prothese. Fortschritte d. Zahnhlk. 6. 1930.
8. Baschkirzew u. Petrow. Beiträge zur freien Knochenüberpflnzung. D. Ztschr. f. Chir. 113. 1912.
9. Becker. Zur Lehre v. d. Gutartigen zentr. Epithelialgeschwülsten der Kieferknochen. Arch. f. kl. Chir, 47. 1894.
10. Birnbaum. Beiträge zur Statistik der Kiefergeschwülste. D. Ztschr. f. Chir. 28. 1888.
11. Borst. Allgem. Pathologie der malignen Geschwülste. Leipzig 1924.
12. Bruhn u. Lindemann Kieferresektion. Handwörterbuch d. gesamten Zahnhlk. 2. 1929.
13. Bull. Experimentelle Studien über Knochentransplantation und Knochenregeneration. Oslo 1928.
14. Fischer. zitiert nach Schmidt (47).
15. Hansemann. Das Problem der Bösartigkeit. Ztschr. f. Krebsforschung 17. 1920.
16. Häupl. Beitrag zur Pathologie der Adamantinome. Ztschr. f. Stomatologie 23. 1925.
17. Hesse. Beitrag zur Kenntnis der Adamantinome. D. Mschr. f. Zhlk. 31. 1913.
18. Jaffé. Maligne Entartung von Geschwülsten. Frankf. Ztschr. f. Pathologie 21. 1918.
19. Kartaschew. Beiträge zur Frage der freien autoplastischen Knochentransplantation Arch. f. kl. Chir. 156. 1930.
20. Kegel. Zur Klinik und Behandlung der Adamantinome. Vierteljschr. f. Zhlk. 1931.
21. Kinoshita. Ueber Adamantinome, insbesondere ihre operative Behandlung. D. tschr. f. Chir. 102. 1909.

22. Krompecher. Zur Histognese u. Morphologie der Adamantinome. Beitr. z. path. Anatomie 64. 1918.

23. " Zur vergleichenden Histologie der Basaliome. Ztschr. f. Krebsforschung 19. 1922.

24. Kuru. Ueber das Adamantinom. Zbl. f. Pathologie. 22. 1911.

25. Langendorf. Ein Beitrag zu den Adamantinomen. Inaug.-Dissertation Frankfurt 1927.

26. Lexer. Wiederherstellungschirurgie. J. Ambros. Barth. 1920.

27. " Die freien Transplantationen. Neue deutsche Chirurgie. 26.

28. Lindemann. Zur Pathologie u. Therapie d. malignen Tumoren des Kiefergebietes. Dtsch. Zhlk. 73. 1928.

29. Lindemann. Die plastische Deckung der Lücken des Kieferknochens, Der Chirurg. 2. 1929.

30. Lukomsky. Das Adamantinom im Zusammenhang mit den odontogenen Kiefergeschwülsten. Arch. f. kl. Chir. 135. 1925.

31. Matsuoka. Beitrag zur Lehre von den Adamantinomen. D. Ztschr. f. Chr. 74. 1904.

32. Meyer. Zur Behandlung der Unterkiefertumoren. Bruns Beitr. z. klin. Chir. 142. 1928.

33. Partsch. in Zweifel-Bayr: Die Klinik der bösartigen Geschwülste. Bd. 1. 1924.

34. Perthes. Odontogene Kiefertumoren. Münchener med Wochschr. 1905.

25. " Die Verletzungen und Krankheiten der Kiefer. Dtsch. Chirurgie 33a. 1907.

36. Pflüger, Schürmann u. Norrenbrock. Die Histogenese ektomesodermaler Mischgeschwülste d Mundhöhle. Thieme. Leipzig. 1931.

37. Pichler. Die konservative Behandlung der Adamantinome. Arch f. kl. Chir. 140. 1926.

38. " Kieferresektion- plastik- und prothese. Fortschr. d. Zhlk. 4. 1928.

39. Plag. Differentialdiagnostisches über das Adamantinom u. Carcinom d. Kiefer. Inaug.-Dissertation Bonn 1922.

40. Porzelt. Spätrezidiv eines Adamantinoms nach Jahren. Arch. f. kl. Chir. 130.

41. Ribbert. Geschwulstlehre. Bonn 1904.

42. Ricke. Die Adamantinome des Oberkiefers. Inaug.-Dissertation Göttingen. 1921.

43. Risak. Ueber das zystische Adamantinom. Arch. f. kl. Chir. 144. 1927.

44. " Zur Klinik und Statistik der bösartigen Küfergeschwülste. Arch. f. kl. Chir. 147. 1927.

45. Rosenthal. Beitrag zur Wiederherstellungschirurgie nach Kieferresektion Arch. f. kl. Chir. 147. 1927.

46. Schlosser. Ueber einen Fall von Adamantinom. Arch. f. kl. Chir. 124.

47. Schmidt. Ueber Adamantinome. D. Mschr. f. Zhlk. 1922.

48. " Beitrag zur Statistik der Unterkiefertumoren. Inaug.-Dissert. Greifswald. 1903.

49. Schröder. Anwendbarkeit der freien Knochentransplantation mittels Knochenvorpflanzung. Inaug.-Dissert. Berlin 1929.

50 Siegmund. Pathologische Histologie. Fortschr. d. Zhlk. 5. 1929.

51. Simmons. Adamantinome. Ann. Surg. № 88. 1928. Zitiert n. Axhausen (7)

52. Sonnenschein. Ein Beitrag zu den Unterkieferadamantinomen. Inaug.-Dissert. Berlin 1929.

53. Spanier. Die moderne zahnärztlich-chirurgische Therapie bei Unterkieferresektionen. D. zahnärztl. Wechr. 32, 1929.

54. Spring. Klinik und Diagnostik der Osteodystrophia fibrSsa lokalisata der Kiefer. 1929.

55. Stein. Zur Statistik und, Operation der Geschwülste der Oberkiefers. Arch. f. kl. Chir. 65. 1902.

56. Sudeck und Rieder. Die malignen Unterkiefertumoren und ihre Behandlung. Ergebnisse d. Chir. 22. 1929.

57. v. Theubern. Ueber das Adamantinom. Inaug.-Dissert. Leipzig 1912.

58. Thoma. Ueber das Adamantinom. Inaug.-Dissert. Bonn 1921.

59. Weber. Die Geschwülste des Unterkiefers. Pirtha-Billroth, Handb. d. Chirurgie.

60. Weissenfels. zitiert nach Sudeck und Rieder (52).

61. Wereschinski. Beiträge zur Frage über das Schicksal der Knochentransplantate. Arch. f. kl. Chir. 136.

62. Winter. Ein Fall von Adamantinom. Arch. f. kl. Chir. 122. 1922.

63. Žoepfel. Statist. Žusammenstellung der 1903—1913 in München behandelten Kiefertumoren. Inaug.-Dissert. München 1914.

Lebenslauf.

Ich, Wladimir Wigdortschik, wurde am 16. Februar 1909 in Wolmar, Lettland, als Sohn des Zahnarztes Jakob Wigdortschik geboren.

Nach Ablegung der Reifeprüfung an der Städtischen deutschen Mittelschule zu Riga am 17. Juni 1927 studierte ich 2 Semester in Basel. Dann ging ich für 2 Semester nach Frankfurt a. M., wo ich am 9. November 1929 die zahnärztliche Vorprüfung ablegte. Hierauf ging ich nach Berlin, wo ich meine Studien beendigte und am 1. Februar 1932 das zahnärztliche Staatsexamen bestand.